针灸经络

后路针刀治疗前斜角肌综合征的临床疗效研究

周建斌[1] 刘光东[1] 李开平[2] 徐小柳[2] 张莹莹[2]

(1 南京中医药大学附属南京市中西医结合医院疼痛科,南京,210014; 2 南京中医药大学,南京,210046)

摘要 目的:研究后路针刀治疗前斜角肌综合征的临床疗效。方法:将 100 例前斜角肌综合征患者随机分成 3 组,按针刀、针灸、封闭 3 种治疗方法分别进行治疗,分别于患者治疗结束后 1 周、1 个月、3 个月时进行随访,将患者按疗效分成 4 级:治愈、显效、有效和无效,治疗组分别与对照组(针灸组和封闭组)比较疗效优良率和有效率,根据统计分析结果评定后路针刀治疗前斜角肌综合征的临床疗效及意义。结果:治疗结束后 1 周时,针刀组疗效明显优于针灸组,封闭组和针刀组疗效同样有效。治疗结束后 1 个月、3 个月时,针刀组疗效明显优于针灸组和封闭组,封闭组的疗效不断减退。结论:后路针刀是治疗前斜角肌综合征的有效治疗方法。

关键词 针刀;前斜角肌综合征;胸廓出口综合征;针灸;封闭

Clinical Study on the Treatment of Anterior Scalenus Syndrome with Posterior Acupotomy Method

Zhou Jianbin[1], Liu Guangdong[1], Li Kaiping[2], Xu Xiaoliu[2], Zhang Yingying[2]

(1 *Department of pain treatment*, *Nanjing Integrated Traditional Chinese and Western Medicine Hospital affiliated to Nanjing University of Chinese Medicine*, *Nanjing* 210014, *China*; 2 *Nanjing University of Chinese Medicine*, *Nanjing* 210046, *China*)

Abstract **Objective**: To explore the clinical efficacy posterior acupotomy method in treating anterior scalenus syndrome. Method: Anterior scalenus syndrome patients of 100 cases were randomly divided into three groups, according to the treatment methods, which were acupotomy, acupuncture, blockade respectively. The follow-ups were carried out on the date after a week, a month, three months of the treatment. According to the curative effect, the patients were divided into four types: cured, effective, valid and invalid; the curative rates and efficient rates of the two control groups (acupuncture group and blockade group) were compared according to the statistical analysis of the results to evaluate the acupotomy's clinical efficacy in the treatment of anterior scalenus syndrome. **Results**: One week after the treatment, the acupotomy group was better than acupuncture group, curative effect of blockade and acupotomy group were also significant. A month and three months after treatment, the curative effect of acupotomy group was obviously better than acupuncture and the blockade group, as the curative effect of blockade group constantly declined. **Conclusion**: Acupotomy is an effective method in the treatment of scalene syndrome.

Key Words Acupotomy; Anterior scalenus syndrome; Thoracic outlet syndrome; Acupuncture and moxibustion; Blockade

中图分类号:R246 **文献标识码**:A **doi**:10.3969/j.issn.1673-7202.2015.12.028

前斜角肌综合征属于中医“痹证”或“颈部筋伤”范畴[1],为现代医学胸廓出口综合征(Thoracic Outlet Syndrome, TOS)[2]的一种类型,是臂丛神经上干受前斜角肌和中斜角肌卡压而出现的一系列症状和体征。该课题研究后路针刀治疗前斜角肌综合征的临床疗效,内容如下。

1 资料与方法

1.1 一般资料 课题组将 100 例前斜角肌综合征患者随机分成三组:A 组 34 人(针刀组)、B 组 32 人(针灸组)、C 组 34 人(封闭组)。最小 23 岁,年龄最大 65 岁,平均 41.5 岁;女性 58 人,男性 42 人;最短 1 个月,病程最长 3 年,平均 9 个月。

1.2 治疗指征

1.2.1 病史 大多数患者均有较长的颈肩痛病史,并常被作为颈椎病或肩周炎进行治疗。主要表现为颈肩部酸痛和不适,可向肩肘部放射,患肢无力,睡觉时患肢怎么放也不舒服,并可伴有头晕、耳鸣等症状。

基金项目:江苏省老中医药专家学术经验继承专项研究课题(编号:sc200935)

作者简介:周建斌(1969—),男,江西景德镇人,副教授,副主任医师,研究方向:针刀治疗颈肩腰腿痛,臭氧椎间盘消融术等微创治疗椎间盘突出症等,E-mail:dr_zhoujianbin@126.com

通信作者:李开平(1967—),男,安徽马鞍山人,副教授,副主任中医师,研究方向:针灸、针刀治疗神经、运动系统疾病,E-mail:lkp67@163.com

1.2.2　体征　患者患侧胸锁乳突肌后缘中点有压痛,可有三角肌区上臂外侧感觉减退,冈上肌、冈下肌、三角肌及肱二头肌等出现肌萎缩征。Wright 试验、Roos 试验、Adson 试验等可以阳性。

1.2.3　影像检查　X 线、CT、MRI 检查等排除颈肋或第 7 颈椎横突过长及颈椎病等其他疾患;神经肌电图显示型臂丛神经上干损伤;血管彩超显示锁骨下血管未受压迫。

1.2.4　横突尖局封试验　用 0.5% 布比卡因 2 mL 加曲安奈德 2 mL,于颈外侧压痛点(常在胸锁乳突肌的后缘中点)对颈椎横突穿刺,回抽无血后缓缓注入,若 1 min 后患者感觉肌力明显改善或完全恢复正常,可证实颈 5、6 神经根受压是在椎间孔外,是肌性的,而不是骨性的颈椎病。

1.3　治疗禁忌指征　身体某些部位(特别是穿刺部位)有感染;全身疾病(特别是心肺功能差);感染发热,糖尿病未能有效控制(血糖 > 8 mmol/L);有严重出血性疾病等。

2　治疗方法

2.1　针刀治疗　1)标定痛点:患者低头俯卧位,俯于 X 线导航治疗台,胸部垫枕,术者扪及患者患侧 C_5、C_6 横突尖,体表用记号笔标记,X 线垂直于床面投射确认横突尖的体表投影,记号笔标记 2 个治疗点。2)手术准备:常规洗手、消毒、戴手套。3)进针层次:皮肤、皮下组织、斜方肌、中斜角肌起始部、颈椎横突后结节。4)针刃方向:与颈椎纵轴一致。5)针体方向:针身在横断面内,针刃向内与前后径成 10 度。6)行针方法:经治疗点进针至骨面,略提针,向外侧移针刃至横突后结节,向前有落空感停止,再上下各一针。

2.2　针灸疗法　1)定位穴位方法:患者俯卧于治疗台,用记号笔标记与前斜角肌综合征疼痛范围内有压痛及放射痛的腧穴。按中医经络辨证理论,治疗常取与督脉、手、足太阳膀胱经等循行经络中的相关的腧穴:颈夹脊、中柱、风池、肩井、阿是穴等。2)运针治疗方法:进针后行常规提插捻转手法,使之“得气”,使患者治疗部位出现酸、麻、胀、痛甚或沿经传导的感觉。3)留针治疗方法:按常规运针后停留 30 min,中途和结束时各运针 1 次,5 次为 1 个疗程。

2.3　封闭治疗方法　1)痛点标定法:患者俯卧于治疗台,用记号笔标记前斜角肌综合征范围内压痛点或硬结、条索处。2)痛点封闭:2% 利多卡因 2 mg + 曲氨奈德 5 mg + 生理盐水 2 mL 复合液分别于各痛点注射。

2.4　注意事项　本课题研究每种治疗方法时不加用其它辅助治疗方法,以免影响研究的对比性。治疗时应用柔和手法逐步进针。患者出现治疗侧上肢触电感、麻木感及剧痛时,应及时调整治疗位置。出针后立即压迫治疗部位,以防出血。

2.5　疗效标准　分别于患者治疗后 1 周、1 个月、3 个月时,根据顾玉东院士在《中华手外科杂志》的臂丛神经上干功能评定标准,将患者分为 4 级[17]。优良率 = (优效人数 + 良效人数)/随访成功人数 × 100%,有效率 = (优效人数 + 良效人数 + 可效人数)/随访成功人数 × 100%。

2.6　统计学方法　患者治疗结束后 1 周、1 个月、3 个月时,按照疗效标准分别统计各治疗组患者疗效的优良率和有效率,把针灸组和封闭组(对照组)分别和治疗组比较优良率和有效率,统计学上采用卡方检验,如果 $P < 0.05$ 表示差异有统计学意义。

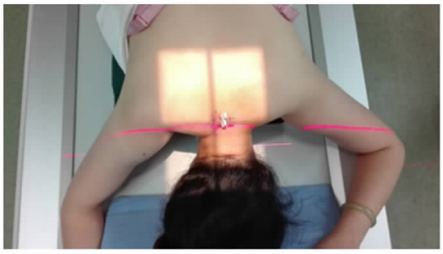

图 1　针刀治疗操伤图片

图 2　针刀治疗定位 X 线正位片

图 3　针刀治疗定位 X 线斜位片

表 1 患者治疗结束后 1 周、1 个月、3 个月时疗效

组例	例数	治疗结束后 1 周时				治疗结束后 1 个月时				治疗结束后 3 个月时			
		优	良	可	差	优	良	可	差	优	良	可	差
针刀组		19	10	2	3	19	9	2	2	20	9	1	1
针灸组		4	6	14	7	4	6	13	7	4	5	13	7
封闭组		18	9	2	4	13	5	7	7	11	6	6	9

3 结果

在 100 例前斜角肌综合征患者分成 3 组治疗结束后 1 周、1 个月、3 个月时，进行随访，3 个时间段分别随访到 98 人、94 人、92 人，所有成功随访到病例均未产生并发症。因本次研究结果为 1 个疗程治疗结束后的疗效，所以，患者治疗 1 个疗程无效但后继续治疗后治愈者只能统计为无效。（疗效如表 1）

治疗结束后 1 周时，比较针刀组和针灸组疗效的优良率和有效率，$P<0.05$，显示 2 治疗组差异有统计学意义，针刀组疗效明显优于针灸组；比较针刀组和封闭组疗效优良率和有效率，$P>0.05$，显示 2 治疗组疗效差异无统计学意义。

治疗结束后 1 个月时，比较针刀组和针灸组疗效的优良率和有效率，$P<0.05$，显示差异有统计学意义，针刀组疗效明显优于针灸组；比较针刀组和封闭组疗效优良率和有效率，$P<0.05$，显示差异有统计学意义，针刀组疗效明显优于封闭组，封闭组的疗效正在逐步减退。

治疗结束后 3 个月时，比较针刀组和针灸组疗效的优良率和有效率，$P<0.05$，显示差异有统计学意义，针刀组疗效明显优于针灸组；比较针刀组和封闭组疗效优良率和有效率，$P<0.05$，显示差异有统计学意义，针刀组疗效明显优于封闭组，封闭组的疗效还在减退。

4 讨论

前斜角肌起于第 3-6 颈椎横突前结节，止于第一肋内侧缘上的前斜角肌结节和肋上面锁骨下动脉沟前方的嵴。中斜角肌为斜角肌中最大最长者，起于第 2-7 颈椎横突后结节，止于第一肋结节和锁骨下动脉沟之间[3]。在解剖学上，臂丛神经在前、中斜角肌肌腹之间无卡压的解剖基础，只是在前、中斜角肌肌腱起始处可以被交叉的腱性纤维包绕、卡压，从而产生臂丛神经上干损伤的症状和体征[4]。医学界至今对该病的认识尚存在很多的争议，对其病因、诊断和治疗缺乏统一的认识。仅从临床解剖学，很难解释前斜角肌综合征的发病机制。由于该病的症状个体差异较大，在该病的诊断和治疗仍存在很多的困难，尤其是与颈 5-6 椎间盘突出症更难鉴别。虽然前斜角肌综合征在文献报道中约占颈肩痛的 10%[5]，但临床上，很多前斜角肌综合征的患者被误诊为颈椎间盘突出症、颈椎病、肩周炎、颈肋综合征、锁肋综合征和胸小肌-喙突综合征等，实际上该病的真实发病率很高。

西医的治疗分为非手术治疗和手术治疗。非手术治疗适合于早期轻症患者，包括肢体休息、悬吊、耸肩活动等运动治疗，局部使用牵引、热敷、超短波、中频、超声波、远红外线和激光等物理治疗，还可以进行前、中斜角肌的局部封闭治疗，试行 1 个月无效者需手术治疗。手术治疗尽管入路有所不同，也基本在于切除第一肋或/和切断前、中斜角肌术[6]。1998 年，日本岩崎博等报告通过胸腔镜辅助下切除第一肋治疗 TOS，但术后出现了气胸[8]。2003 年，陈德松等报道通过胸腔镜辅助下切断部分前中斜角肌的起始处腱性纤维治疗 TOS 10 例，术后随访 5 例症状和体征完全消失，4 例肌力恢复正常，刺痛感减退，1 例出现患侧锁骨区麻痛、痛觉过敏[9]。

David G. Simons, Janet G. Travell, Lois S. Simons 在《Travell and Simons' Myofascial Pain and Dysfunction: The Trigger Point Manual》中描述的前斜角肌筋膜疼痛综合征的症状、体征等及其诊断与前斜角肌综合征相符合[10]。David G. Simons 等认为该病主要由于前斜角肌等慢性损伤造成前斜角肌等肌、筋膜、肌腱等痉挛、增生、粘连，引起肌筋膜疼痛，压迫和刺激到臂丛神经上干，形成肌筋膜疼痛综合征。

中医治疗前斜角肌综合征主要包括针灸、推拿、内服中药、外敷膏药等传统治疗[11-12]。传统治疗风险小、损伤小、治疗简单，但治疗力度小，疗效欠佳。

针刀是中医针灸的针和西医手术的刀完美结合的产物，是中西医结合的精华。它具备中医针灸针的穴位刺激作用：通过刺激穴位或特定部位产生治痛作用、生理功能的调整作用和防御免疫作用；针刀同时具备手术刀的松解作用：松解软组织损伤引起的粘连疤痕，解除受累血管、神经的压迫和刺激，调节动态平衡，恢复正常的解剖关系及生理功能，改善局部血液循环[13]。

目前前斜角肌综合征的诊断标准尚不统一，其

治疗方法更是缺乏统一标准[14]。目前尚未发现有明确的针刀治疗前斜角肌综合征的理论基础和临床方法的系统研究。其中有些书中介绍的针刀治疗前斜角肌综合征的方法不仅没有从根本上解释治疗原理,还容易对医者产生误导,将会造成患者气胸、大血管的损伤等意外,甚至危及患者的生命。

本课题组前期已做了大量关于前斜角肌综合征的基础研究工作,包括前斜角肌临床应用解剖工作等[15]。前斜角肌综合征的动物模型,以往是用医用硅胶管卡压建立大鼠的卡压模型,后用经颅电刺激技术进行同体对照检测[16]。复旦大学高兴平在在学位论文中改良了动物模型,并证实采用前、中斜角肌上份肌腹注射 2% 苯甲醇无水酒精溶液建立的大鼠上干型 TOS 动物模型是成立的。中国工程院院士顾玉东教授制定了胸廓出口综合征功能评定标准,为客观、科学地评定临床疗效创造了基础[17]。

通过解剖研究结果,我们了解到前、中斜角肌起始部纤维与臂丛神经 C_5、C_6 神经根卡压密切相关,通过切断前、中斜角肌起始部纤维以松解 C_5、C_6 神经根是可行的。传统的切断前、中斜角肌肌腹或者切除第一肋以松解肋锁间隙和消除前、中斜角肌止点的方法对于上干卡压的患者来说创伤较大,效果不甚明显,复发率较高,常常是前臂内侧的感觉恢复正常了,而颈肩部疼痛不适没有改善甚至加重,肩外展肌力的增加亦不明显。解剖研究表明臂丛神经 C_5、C_6 神经根被前、中斜角肌起始部纤维为主的腱性组织交叉包裹,在 C_5、C_6 横突后结节处行针刀治疗主要是切断神经前侧面坚韧的前、中斜角肌起始部部分腱性组织,但不切断所有的斜角肌起始部纤维,创伤较小,切断部分的肌纤维由于失去起点而向肌腹方向收缩,从而减小了形成新的卡压的机会,而更重要的是,可以不暴露臂丛神经根、干部,保留了肌性组织对臂丛神经的保护作用,创伤较小,效果确切。

本课题通过对经后路针刀治疗前斜角肌综合征的临床疗效研究,认为针刀能解除前、中斜角肌肌腱起始处交叉的腱性纤维对臂丛神经上干的卡压,从根本上有效治疗前斜角肌综合征。

参考文献

[1]韦贵康. 中医筋伤治疗学[M]. 上海:上海科学技术出版社,2001:161-164.

[2]胥少汀,葛宝丰,许印坎. 实用骨科学[M]. 3 版. 北京:人民军医出版社,2007:1008-1013.

[3]李战春,劳杰,赵新,等. 10 例上干型胸廓出口综合征诊治回顾性分析[J]. 中华手外科杂志,2012,28(5):281-282.

[4]Yuk DI1,Sung IS1,Song DH,et al. Clinical study of lumbar spine stenosis treated by using Acupotomy combined with oriental medical treatments[J]. Pharmacopuncture,2013,16(3):46-51.

[5]Yu JN,Guo CQ,Hu B. Effects of acupuncture knife on inflammatory factors and pain in third lumbar vertebrae transverse process syndrome model rats[J]. Evid Based Complement Alternat Med,2014(2014):892406.

[6]Terzis JK,Kokkalis ZT. Supraclavicular approach for thoracic outlet syndrome[J]. Hand(NY),2013,5(3):326-337.

[7]Rochlin DH,Gilson MM,Likes KC,et al. Quality-of-life scores in neurogenic thoracic outlet syndrome patients undergoing first rib resection and scalenectomy[J]. J Vasc Surg,2013,57(2):436-443.

[8]Laulan J1,Fouquet B,Rodaix C,et al. Thoracic outlet syndrome:definition,aetiological factors,diagnosis,management and occupational impact[J]. J Occup Rehabil,2011,21(3):366-373.

[9]Park JY,Oh KS,Yoo HY,et al. Case report:thoracic outlet syndrome in an elite archer in full-draw position[J]. Clin Orthop Relat Res,2013,471(9):3056-3060.

[10]Urschel HC,Kourlis H. Thoracic outlet syndrome:a 50-year experience at baylor university medical center[J]. Proc(Bayl Univ Med Cent),2012,20(2):125-135.

[11]郭建中,孙立靖,孙青,等. 针刀松解斜角肌治疗颈源性眩晕 90 例临床疗效观察[J]. 山东医药,2014,54(37):42-43.

[12]钱文中,刘邦英. 针刺颈椎横突尖配合电温针治疗前斜角肌综合征 30 例[J]. 中国中医急症,2011,20(5):796.

[13]李继民,于世花. 超微针刀针刺斜角肌群治疗胸廓出口综合征[J]. 中国保健营养(上旬刊),2013(12):7035.

[14]阚丽丽,王海东,刘安国. 针刀疗法治疗颈椎病的 Meta 分析[J]. 中国骨伤,2013,26(11):935-939.

[15]刘佳. 前斜角肌临床应用解剖研究[J]. 辽宁中医药大学学报,2014,13(4):180-181.

[16]周国宇,周红玲,周士光. 针刀治疗神经根型颈椎病 399 例[J]. 光明中医,2013,4(4):753-754.

[17]顾玉东. 胸廓出口综合征的分型、分度及功能评定[J]. 中华手外科杂志,2011,27(3):129-130.

(2015 - 09 - 24 收稿　责任编辑:张文婷)