丹参片治疗口腔黏膜白斑及对局部组织金属基质蛋白酶-2、基质金属蛋白酶-9 表达的影响

朱鹏君 邹桂梅 汪 铭

（南京中医药大学附属南京市中西医结合医院，南京，210014）

摘要 目的：探讨丹参片治疗口腔黏膜白斑（OLK）的临床疗效及对局部组织细胞金属基质蛋白酶-2、9（MMP-2、MMP-9）表达的影响。方法：选取 2014 年 5 月至 2016 年 3 月南京中医药大学附属南京市中西医结合医院 OLK 患者 136 例，随机分为对照组与观察组，每组 68 例，同期进行口腔检查的 20 例健康人群作为健康对照组。对照组患者给予维甲酸和西瓜霜喷雾剂治疗，观察组则在对照组的基础上联合丹参片治疗。2 个月为 1 个疗程，2 组均连续治疗 1 个疗程，治疗后随访 12 个月。比较 2 组治疗后临床疗效，采用免疫组化法检测 OLK 患者及健康对照组局部黏膜组织中 MMP-2、MMP-9 表达情况。结果：治疗 2 个月后观察组总有效率为 80.88%，显著高于对照组的 63.24%（$P<0.05$）；治疗 4 个月后观察组总有效率较治疗 2 个月后明显升高，且高于对照组（$P<0.05$）。与健康对照组比较，观察组局部黏膜组织中 MMP-2 和 MMP-9 阳性表达率明显升高（$P<0.05$）；与治疗前比较，治疗 2 个月及 4 个月后观察组局部黏膜组织中 MMP-2 和 MMP-9 阳性表达率明显降低（$P<0.05$），且治疗 4 个月后观察组局部黏膜组织中 MMP-2 阳性表达率低于对照组（$P<0.05$）；对照组仅治疗 4 个月后局部黏膜组织中 MMP-2 阳性表达率较治疗前降低（$P<0.05$）。2 组随访期间观察组复发率明显低于对照组（$P<0.05$），2 组癌变率差异无统计学意义（$P>0.05$）。结论：丹参片联合常规药物治疗 OLK 效果显著，可显著抑制局部组织 MMP-2 和 MMP-9 表达，并在短期内对抑制组织癌变具有一定的积极作用。

关键词 口腔黏膜白斑；丹参片；金属基质蛋白酶

Effects of Danshen Tablet on Oral Leukoplakia and the Expression of MMP-2 and MMP-9 in Local Tissues

Zhu Pengjun, Zou Guimei, Wang Ming

(*Nanjing Integrated Traditional Chinese and Western Medicine Hospital, Nanjing University of Traditional Chinese Medicine, Nanjing* 210014, *China*)

Abstract **Objective**: To explore the clinical efficacy of Danshen Tablet on oral leukoplakia (OLK) and its effects on the expression of metal matrix protease-2, 9 (MMP-2 and MMP-9) in local tissues. **Methods**: A total of 136 patients with OLK treated in Nanjing Integrated Traditional Chinese and Western Medicine Hospital Affiliated to Nanjing University of Traditional Chinese Medicine from May 2014 to March 2016 were selected and randomly divided into control group and observation group, with 68 cases in each group, and 20 cases of healthy people were chosen in the same period as healthy control group. The patients in the control group were treated with retinoic acid and watermelon frost spray, and the observation group was treated with Danshen Tablet on the basis of the same treatment. Both groups were treated for 1 course (2 months as a course) and followed up for 12 months after treatment. The clinical effects of the 2 groups were compared and the expressions of MMP-2 and MMP-9 in local mucosa of OLK patients and healthy controls were detected by immunohistochemistry. **Results**: After 2 months treatment, the total effective rate of the observation group was 80.88%, which was significantly higher than 63.24% of the control group ($P<0.05$). After 4 months' treatment, compared with 2 months treatment, the total effective rate in the observation group was significantly increased which was higher than the control group ($P<0.05$). Compared with the healthy control group, the positive expression rates of MMP-2 and MMP-9 in the local mucosa tissues of OLK patients were significantly increased ($P<0.01$), and the positive expression rates of MMP-2 and MMP-9 in the local mucosa tissues in the observation group decreased more significantly after 2 months and 4 months treatment than before treatment ($P<0.05$ or $P<0.01$). The positive expression rate of MMP-2 in the local mucosa tissues of observation group was decreased more than control group ($P<0.05$), and the positive expression rate of MMP-2 in local mucosa tissues of the control group 4 months after treatment decreased more significantly than that before treatment ($P<0.05$). The recurrence rate of the observation group decreased more significantly than that of the control group during the follow-up period ($P<0.05$), and there was no significant difference in cancer rate between the 2 groups ($P>0.05$). **Conclusion**: The combination of Danshen Tablets and conventional drugs have significant effects on OLK. It can significantly inhibit the expression of MMP-2 and

基金项目：国家自然科学基金青年项目（81402812）

作者简介：朱鹏君（1980.07—），男，本科，主治医师，研究方向：口腔内科，E-mail：zhupengjun1980@sina.com.cn

MMP-9 in local tissues, which has a positive effect on the inhibition of tissue cancer in the short term.

Key Words　Oral leukoplakia; Danshen Tablets; Metal matrix protease

中图分类号:R289.5;R751　　**文献标识码**:A　　**doi**:10.3969/j.issn.1673-7202.2018.09.020

口腔黏膜白斑病(OLK)发病机制复杂,与内分泌功能紊乱、维生素缺乏、霉菌感染及局部持续性机械刺激等导致口腔黏膜上皮过度角化等有关,患者可于颊、舌、唇等部位黏膜上出现灰白色或乳白色斑状病变,随着疾病进展病变部位可逐渐增大、变厚及变粗糙。口服维生素、冷冻及手术治疗可改善 OLK 患者临床症状。但有研究显示,OLK 癌变率为 3%~5%,单纯对症治疗无法有效控制其癌前病变[1]。研究显示,丹参主要有效成分丹参酮可抑制肝癌细胞、乳腺癌细胞及结直肠癌细胞等的体外增殖,具有明显的抑制肿瘤细胞凋亡的作用[2-4]。细胞金属基质蛋白酶(MMP)是由肿瘤细胞分泌的一类具有降解细胞外基质及基底膜的蛋白水解酶,在肿瘤侵袭及迁移过程中具有非常重要的生物学作用[5]。本研究重点探讨丹参片对 OLK 的治疗效果及对局部组织 MMP-2、MMP-9 表达的影响。现报道如下。

1　资料与方法

1.1　一般资料　选取 2014 年 5 月至 2016 年 3 月本院收治的 OLK 患者 136 例,随机分为对照组和观察组,每组 68 例。对照组中男 47 例,女 21 例;平均年龄(45.5±8.6)岁;平均病程(5.7±3.1)个月;其中均质型 42 例,颗粒型 14 例,其他类型 12 例。观察组中男 43 例,女 25 例;平均年龄(47.7±9.1)岁;平均病程(5.5±3.9)个月;其中均质型 44 例,颗粒型 12 例,其他类型 12 例。同时选取 20 名同期进行口腔检查的健康人作为健康对照组,男 13 名,女 7 名;平均年龄(47.5±8.4)岁。3 组一般资料比较,差异无统计学意义($P>0.05$),具有可比性。本研究通过我院伦理委员会批准。

1.2　诊断标准　所有患者均经临床体征检查及病理组织学检查确诊,符合 WHO 口腔黏膜癌前病变协作中心对白斑的诊断。中医诊断参照国家中医药管理局颁布的《中医临床诊疗规范》和《中医病证诊断疗效标准》。

1.3　纳入标准　符合上述诊断标准者;治疗依从性良好者;所有入组患者及其家属对研究内容及意义均知情同意者。

1.4　排除标准　白斑区出现基底变硬、表面增厚及溃疡等疑似癌变者;伴有其他严重心内科疾病者;伴有恶性肿瘤者;伴有明显精神异常者;对本研究所用药物存在过敏现象者;妊娠或哺乳期妇女等。

1.5　脱落与剔除标准　治疗期间因发生严重不良事件需终止治疗者;治疗期间擅自增减治疗药物者;未能按照治疗方案完成治疗周期者;主动提出退出本研究者等。

1.6　治疗方法　2 组患者入院后常规去除口腔内不良修复体,清洁口腔,并嘱其生活中注意戒烟戒酒,饮食清淡等,对照组患者口服维甲酸,10 mg/次,1 次/d;西瓜霜喷雾剂,1~2 g/次,8~10 次/d;观察组则在对照组的基础上联合丹参片治疗,3 片/次,3 次/d。2 个月为 1 个疗程,2 组均连续治疗 1 个疗程。

1.7　观察指标　1)统计 2 组患者临床疗效;2)分别于治疗前及治疗 2 个月、4 个月后采集 2 组患者口腔黏膜白斑组织,同时采集健康对照组正常左侧口腔黏膜,口腔黏膜白斑组织石蜡包埋后制成切片,经二甲苯脱蜡,3% 过氧化氢封闭内源性过氧化物酶后,采用免疫组化法检测口腔黏膜白斑组织中 MMP-2、MMP-9 蛋白表达情况:石蜡切片复温,分别滴加一抗:兔抗人多克隆抗体 MMP-2、MMP-9(北京中杉金桥公司,工作浓度 1∶100),37 ℃下孵育 30 min,经磷酸盐缓冲溶液(PBS)洗涤,3 min/次,洗 3 次;滴加二抗:广谱通用型非生物素化 IgG,37 ℃下孵育 20 min,经 PBS 洗涤,3 min/次,洗 3 次;滴加 DAB 染色液,显微镜下控制显色;经苏木精复染 2 min,梯度乙醇脱水,自然晾干后,以中性树胶封片,于光学显微镜下判定染色结果,阳性着色为细胞膜或细胞质棕黄及棕褐色;随机选取 5 个视野,统计各个视野中阳性细胞百分比,然后对各个视野中的阳性细胞数评分,0 分:阳性细胞百分比约为 5%,阴性;1 分:阳性细胞百分比为 5%~25%,散发;2 分:阳性细胞百分比为 26%~50%,局部;3 分:阳性细胞百分比为 51%~75%,弥漫;4 分:阳性细胞百分比 >75%。阳性染色强度评分标准为:0 分:不着色;1 分:淡黄色;2 分:棕黄色;3 分:棕褐色。染色总评分 = 阳性细胞数评分 × 阳性染色强度评分。若染色总评分 <3 分,则为表达阴性;若染色总评分≥3 分,则为表达阳性。3)治疗结束后所有患者均进行连续 12 个月的随访,统计并比较患者复发情况及癌变情况。

1.8　疗效判定标准　痊愈:临床症状消失,口腔黏

膜白斑完全消退；显效：临床症状显著改善，口腔黏膜白斑面积减少超过 2/3；有效：临床症状部分改善，口腔黏膜白斑面积减少在 1/3 ~ 2/3；无效：临床症状未见改善，口腔黏膜白斑面积减少未超过 1/3 或无明显变化。总有效率 = 治愈率 + 显效率 + 有效率。

1.9 统计学方法 采用 SPSS 19.0 统计软件对数据进行分析，计数资料以率表示，采用 χ^2 检验；计量资料以均数 ± 标准差（$\bar{x} \pm s$）表示，采用 t 检验。以 $P < 0.05$ 为差异有统计学意义。

2 结果

2.1 2 组临床疗效比较 治疗 2 个月后观察组总有效率为 80.88%，显著高于对照组的 63.24%（$P < 0.05$）；治疗 4 个月后观察组总有效率较治疗 2 个月后明显升高，且高于对照组（$P < 0.05$）。见表 1。

表 1 2 组临床疗效比较

组别	痊愈（例）	显效（例）	有效（例）	无效（例）	总有效［例（%）］
对照组（$n = 68$）					
治疗 2 个月后	6	22	15	25	43（63.24）
治疗 4 个月后	8	25	13	22	46（67.65）
观察组（$n = 68$）					
治疗 2 个月后	8	32	15	13	55（80.88）*
治疗 4 个月后	30	21	13	4	64（94.12）*△

注：与对照组同期比较，* $P < 0.05$；与本组治疗 2 个月后比较，△ $P < 0.05$

2.2 2 组 MMP-2 和 MMP-9 表达比较 与健康对照组比较，观察组局部黏膜组织中 MMP-2 和 MMP-9 阳性表达率明显升高（$P < 0.05$）；与治疗前比较，治疗 2、4 个月后观察组局部黏膜组织中 MMP-2 和 MMP-9 阳性表达率明显降低（$P < 0.05$），且治疗 4 个月后观察组局部黏膜组织中 MMP-2 阳性表达率低于对照组；对照组仅治疗 4 个月后局部黏膜组织中 MMP-2 阳性表达率较治疗前降低（$P < 0.05$）。见表 2。

免疫组化染色结果显示，MMP-2、MMP-9 阳性着色主要为棕黄色染色，染色部位主要位于细胞质。如图 1。

2.3 2 组治疗 12 个月后复发及癌变情况比较 136 例 OLK 患者中共有 124 例参与随访（观察组 60 例，对照组 64 例），随访期间失联 8 例（观察组 3 例，对照组 5 例），因其他非肿瘤疾病死亡 4 例（观察组和对照组各 2 例）；剩余 112 例患者中，观察组复发 1 例（1.82%），癌变为口腔颊癌 1 例（1.82%），对照组复发 7 例（12.28%），癌变为口腔颊癌 3 例（5.26%），观察组复发率明显低于对照组（$P < 0.05$），2 组癌变率差异无统计学意义（$P > 0.05$）。

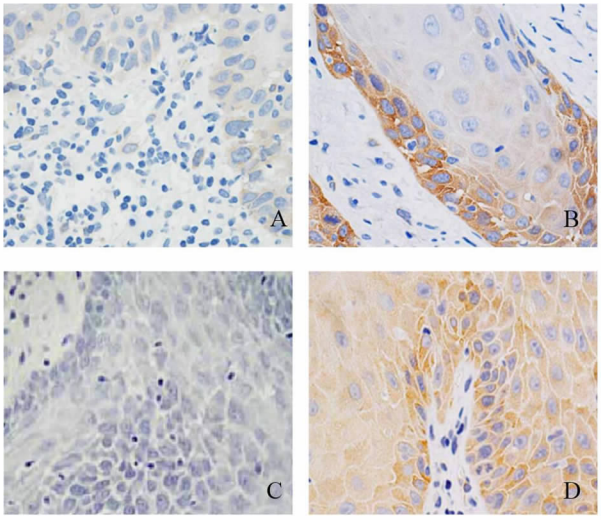

图 1 局部黏膜组织中 MMP-2 和 MMP-9 表达情况（×400）

注：A：MMP-2 阴性表达；B：MMP-2 阳性表达；C：MMP-9 阴性表达；D：MMP-9 阳性表达

3 讨论

口腔黏膜白斑病（OLK）为口腔黏膜的角化性疾病，患者口腔黏膜局部可出现反复溃疡及疼痛，病程长，该病的发生及进展与患者长期多种刺激性因素综合作用有关，因此降低外界因素的刺激及注重内环境的调节对疾病治疗尤为重要。研究表明，OLK 是口腔癌前病变的一种，部分中老年患者因机体新陈代谢及免疫功能的降低，可增加 OLK 癌变率[6-7]。临床数据显示，34% 的 OLK 与白色念珠菌有关，OLK 易使细胞产生恶性增殖及癌变[8]。

中医认为 OLK 是一种全身性疾病的局部表现，五脏六腑为其发病根源，尤与心脾密切相关，两颊属脾，舌为心之苗，其病因多由心火脾热、瘀血阻络、湿从热化薰蒸于口、舌而成，心移热于小肠则口、舌生疮，脾经湿热壅滞，浊气不降反升，浸润唇、舌、腭部、颊部黏膜则溃烂，与正气亏虚，热、毒、湿邪入侵有关[9-10]。胡莲[11]运用加味连术汤联合西药治疗 OLK 临床疗效达 87.87%，明显高于单纯西药治疗。董文杰等[12]在局部或全身药物治疗外，应用清热健脾、理气排毒中药汤剂治疗也取得了较为满意的疗效，且复发率低。近年来研究证实，丹参主要有效成分丹参酮ⅡA 除具有抗氧化、抗菌消炎及抗心脑血管疾病等作用外，还对肿瘤细胞具有很强的杀伤作用，并可促进其凋亡、抑制其恶性增殖[13-14]；同时，丹参可清除氧自由基、降低血液黏稠度、扩张血管、减少血小板聚集、改善血液流变学，抑制成纤维细胞增

表 2　3 组 MMP-2 和 MMP-9 表达比较[例(%)]

组别	MMP-2		MMP-9	
	+	−	+	−
健康对照组($n=20$)	2(10.00)	18(90.00)	3(15.00)	17(85.00)
对照组($n=68$)				
治疗前	50(73.53)*	18(26.47)*	43(63.24)*	25(36.76)*
治疗 2 个月后	42(61.76)*	26(38.24)*	35(51.47)*	33(48.53)*
治疗 4 个月后	39(57.35)*△	29(42.65)*△	33(48.53)*	35(51.47)*
观察组($n=68$)				
治疗前	49(72.06)*	19(27.94)*	42(61.76)*	26(38.24)*
治疗 2 个月后	35(51.47)*△	33(48.53)*△	28(41.18)*△	40(58.82)*△
治疗 4 个月后	26(42.65)*△▲	42(61.75)*△▲	22(32.35)*△	46(67.65)*△

注:与健康对照组比较,*$P<0.05$;与本组治疗前比较,△$P<0.05$;与对照组同时间比较,▲$P<0.05$

殖,并促其凋亡,局部用药可诱导新生毛细血管形成、维持血管内皮细胞膜完整性等作用。赵雁焕等[15]对口腔黏膜下纤维变性患者于口腔黏膜病变区域注射曲安奈德及丹参注射液,疗效显著,并明显减轻了疼痛程度。本研究结果显示,治疗 2 个月后观察组总有效率为 80.88%,显著高于对照组的 63.24%;治疗 4 个月后观察组总有效率较治疗 2 个月后明显升高,且高于对照组,治疗后随访期间,观察组复发 1 例,对照组复发 7 例,2 组复发率差异有统计学意义。表明丹参片联合常规西药治疗 OLK 效果优于单纯西药治疗,且疗效维持时间久,治疗后复发率低。

OLK 的癌变过程是一个多因素的连续的病理过程,期间由正常口腔黏膜至黏膜异常增生、原位癌变至疾病进展至浸润癌。有研究显示,OLK 的上皮异常增生的程度越重,癌变的风险就越大[16]。MMP-2 及 MMP-9 是 MMP 家族中唯一可以降解Ⅳ型胶原的明胶酶类,MMP-2 是由结缔组织细胞分泌的,能够降解细胞外基质,与 MMPs 结构上具有较大同源性,在肿瘤侵袭、转移过程中发挥一定的作用[17]。已有研究显示,MMP-2 的过度表达在多种肿瘤组织中均可检测出来,并发现与肿瘤的侵袭转移相关,对预测肿瘤转移以及复发的风险有一定的价值[18-19]。MMP-9 通过破坏基质降解平衡,促使癌细胞穿越组织学屏障,促进肿瘤细胞侵袭其邻近周围组织及向远处正常组织转移[20]。本研究免疫组织化学染色结果显示,MMP-2、MMP-9 阳性着色主要为棕黄色染色,染色部位主要位于细胞质;与健康对照组比较,OLK 患者局部黏膜组织中 MMP-2 和 MMP-9 阳性表达率明显升高,表明患者口腔黏膜组织基底膜及其组织屏障已经受到破坏,癌变率大大增高;与治疗前比较,治疗 2 个月及 4 个月后观察组局部黏膜组织中 MMP-2 和 MMP-9 阳性表达率明显降低,且治疗 4 个月后观察组局部黏膜组织中 MMP-2 阳性表达率低于对照组;对照组仅治疗 4 个月后局部黏膜组织中 MMP-2 阳性表达率较治疗前降低。表明丹参片联合常规西药治疗 OLK 可能是由降低黏膜局部组织中 MMP-2 和 MMP-9 的表达起到改善临床症状和修复组织细胞的作用,同时对抑制其癌变的进展起到积极的作用。

综上所述,丹参片联合常规药物治疗 OLK 效果显著,可降低局部黏膜组织中 MMP-2 和 MMP-9 蛋白表达水平,对短期内抑制组织癌变具有一定的积极作用。

参考文献

[1]Warnakulasuriya S,Ariyawardana A. Malignant transformation of oral leukoplakia:a systematic review of observational studies[J]. J Oral Pathol Med,2016,45(3):155-166.

[2]李健,武彪,李映良. 丹参酮ⅡA 对人乳腺癌细胞 MDA-MB-231 作用的实验研究[J]. 军医进修学院学报,2012,33(7):754-756.

[3]余丽芳,章必成,刘健,等. 丹参体外诱导人肝癌细胞 HepG2 凋亡的初步研究[J]. 湖北中医药大学学报,2016,18(4):8-11.

[4]徐复国,梁锋,刘昌,等. 丹参酮ⅡA 磺酸钠联合氟尿嘧啶和亚叶酸钙对结直肠癌患者癌胚抗原的影响[J]. 中华临床医师杂志(连续型电子期刊),2015,9(11):2088-2091.

[5]Sun YS,Zhao Z,Zhu HP. Hispolon inhibits TPA-induced invasion by reducing MMP-9 expression through the NF-κB signaling pathway in MDA-MB-231 human breast cancer cells[J]. Oncol Lett,2015,10(1):536-542.

[6]Sinanoglu A,Soluk-Tekkesin M,Olgac V. Cyclooxygenase-2 and Ki67 Expression in Oral Leukoplakia:a Clinicopathological Study[J]. J Oral Maxillofac Res,2015,6(2):e3.

[7]曹婕,金建秋,邓大君,等. 白斑、扁平苔藓及口腔癌中人类乳头瘤病毒的检测[J]. 北京大学学报:医学版,2016,48(1):84-88.

[8]李月秀,肖长杰,杨娅. miRNA 在稳定白斑和癌变白斑组织中表达的比较[J]. 社区医学杂志,2015,13(8):5-7.

[9]刘洋,邵轩,蔡锐,等. 口腔非均质颗粒状白斑的中医治疗现状及研究进展[J]. 中西医结合心血管病电子杂志,2014,21(1):179-180.

(下接第 2185 页)

菜行气除湿的功效。三者相互为用,共同起到健脾益气、活血解毒、行气除湿的功效[19]。在应用标准三联疗法的同时观察组加用胃复春片可以获得更为满意的疗效,有效率远高于对照组。

综上所述,胃复春对幽门螺杆菌阳性慢性萎缩性胃炎患者疗效显著,同时提高胃液 pH 和胃蛋白酶原水平。

参考文献

[1]Obleagă CV,Vere CC,Pătraşcu AM,et al. Severe upper gastrointestinal bleeding determined by a gastric lymphoma associated with Helicobacter pylori-positive atrophic gastritis[J]. Rom J Morphol Embryol,2017,58(2):611-617.

[2]Huang J,Zagai U,Hallmans G,et al. Helicobacter pylori infection,chronic corpus atrophic gastritis and pancreatic cancer risk in the European Prospective Investigation into Cancer and Nutrition(EPIC)cohort:A nested case-control study[J]. Int J Cancer,2017,140(8):1727-1735.

[3]Jeong S,Choi E,Petersen CP,et al. Distinct metaplastic and inflammatory phenotypes in autoimmune and adenocarcinoma-associated chronic atrophic gastritis[J]. United European Gastroenterol J,2017,5(1):37-44.

[4]中华中医药学会脾胃病分会. 慢性萎缩性胃炎中医诊疗共识意见(2009,深圳)[J]. 中国中西医结合消化杂志,2010,18(5):345-349.

[5]韩冬. 益气化瘀解毒方对 HP 相关性慢性萎缩性胃炎临床疗效及胃蛋白酶原的影响[J]. 中国中西医结合消化杂志,2017,25(1):23-26.

[6]中国中西医结合学会消化系统疾病专业委员会. 慢性胃炎的中西医结合诊治方案(草案)[J]. 中国中西医结合杂志,2005,25(2):172-176.

[7]Tahara T,Tahara S,Tuskamoto T,et al. Magnifying NBI Patterns of Gastric Mucosa After Helicobacter pylori Eradication and Its Potential Link to the Gastric Cancer Risk[J]. Dig Dis Sci,2017,62(9):2421-2427.

[8]Di SA,Biagi F,Lenzi M,et al. Clinical usefulness of serum antibodies as biomarkers of gastrointestinal and liver diseases[J]. Dig Liver Dis,2017,49(9):947-956.

[9]Lahner E,Gentile G,Purchiaroni F,et al. Single nucleotide polymorphisms related to vitamin B12 serum levels in autoimmune gastritis patients with or without pernicious anaemia[J]. Dig Liver Dis,2015,47(4):285-290.

[10]Mărginean MO,Mărginean CO,Meliţ LE,et al. The impact of host's genetic susceptibility on Helicobacter pylori infection in children[J]. Medicine(Baltimore),2017,96(30):e7612.

[11]宋晨雪,王昱博,刘传贵,等. 传统中药联合标准三联疗法治疗幽门螺杆菌诱发的慢性非萎缩性胃炎及其作用机制[J]. 吉林大学学报:医学版,2016,42(4):789-792.

[12]Li Z,Wu C,Li L,et al. Effect of long-term proton pump inhibitor administration on gastric mucosal atrophy:A meta-analysis[J]. Saudi J Gastroenterol,2017,23(4):222-228.

[13]Kotachi T,Ito M,Yoshihara M,et al. Serological Evaluation of Gastric Cancer Risk Based on Pepsinogen and Helicobacter pylori Antibody:Relationship to Endoscopic Findings[J]. Digestion,2017,95(4):314-318.

[14]Liu Y,Zhang Y,Guo H,et al. Accelerated digestion of nucleic acids by pepsin from the stomach of chicken[J]. Br Poult Sci,2016,57(5):674-681.

[15]毛军民,石镇东,匡清清,等. 调和化瘀解毒法治疗慢性萎缩性胃炎疗效观察[J]. 现代中西医结合杂志,2015,24(23):2516-2518,2535.

[16]张琴芬,任慕兰,赵维英,等. 红参中人参总皂苷联合雷公藤红素体内外抗卵巢癌作用评价[J]. 中成药,2017,39(1):170-176.

[17]郭国英,王瑞华,张明. 胃复春对慢性萎缩性胃炎肠化生及胃粘膜 COX-2 蛋白表达的影响[J]. 中国药物经济学,2012,7(1):25-27.

[18]Jang SH,Lee H,Kim JS,et al. Association between Helicobacter pylori Infection and Cerebral Small Vessel Disease[J]. Korean J Fam Med,2015,36(5):227-232.

[19]陈曦,赵亚红,张也青,等. 胃复春的临床应用和现代研究进展[J]. 江西中医药,2016,47(9):77-80.

(2018－06－25 收稿　责任编辑:杨觉雄)

(上接第 2181 页)

[10]蔡鑫嘉,姚志刚,李龙,等. 口腔白斑致病因素的研究进展[J]. 中华口腔医学研究杂志(连续型电子期刊),2017,11(2):111-114.

[11]胡莲. 加味连术汤治疗口腔白斑 33 例[J]. 中国中医药现代远程教育,2013,11(5):17-18.

[12]董文杰,王禹锟,张诗扬. 中西医结合治疗口腔白斑 60 例[J]. 中国中医药现代远程教育,2012,10(2):59.

[13]冯欣,张须学,冯涛聚,等. 丹参酮ⅡA 亚微乳抗肿瘤作用及对逆转 SMMC-7721/VCR 肿瘤多药耐药的影响[J]. 中国临床药理学杂志,2017,33(5):427-430.

[14]贾铷,陈运转,祝伟. 丹参川芎嗪对慢性阻塞性肺疾病合并呼吸衰竭患者肺功能、炎性反应因子的变化[J]. 世界中医药,2017,12(6):1361-1363,1367.

[15]赵雁焕,徐梅,陆洋. 丹参注射液联合曲安奈德局部注射治疗 OSF 的疗效及对血清 TGF-β1、IL-6 的影响[J]. 海南医学院学报,2017,23(5):673-675,679.

[16]刘彩雲. Aurora A 和 ERK 通路在口腔黏膜白斑及其恶变组织中表达差异的研究[D]. 大连:大连医科大学,2015.

[17]张红霞,李洪利. 乳腺浸润性导管癌中 PTTG 与 MMP-2 和 MMP-9 的表达及相关性[J]. 中国生物化学与分子生物学报,2015,31(6):616-623.

[18]Min KW,Kim DH,Do SI,et al. Expression patterns of stromal MMP-2 and tumoural MMP-2 and-9 are significant prognostic factors in invasive ductal carcinoma of the breast[J]. APMIS,2014,122(12):1196-1206.

[19]Desmeules P,Trudel D,Turcotte S,et al. Prognostic significance of TIMP-2,MMP-2,and MMP-9 on high-grade serous ovarian carcinoma using digital image analysis[J]. Hum Pathol,2015,46(5):739-745.

[20]Yeh CB,Hsieh MJ,Hsieh YH,et al. Correction:Antimetastatic Effects of Norcantharidin on Hepatocellular Carcinoma by Transcriptional Inhibition of MMP-9 through Modulation of NF-kB Activity[J]. PLoS One,2017,12(2):e0171900.

(2018－06－25 收稿　责任编辑:杨觉雄)